

FORM COMP AA
(sec Rules 253 (c), 254 (c) (iii), 254 (80 255 (1) (iv))
REPORT ABOUT THE MOTOR VEHICLES ACCIDENTS

| | | |
|----|--|--|
| 1 | Name of the Police Station | Himayatnagar dist.Nanded |
| 2 | CR.NO./TAR No./SDE No. | 81/2024 U/S 279, 304(a) of I.P.C |
| 3 | Date, Time and Place of the accident. | 07/04/2024 at 18.45 hrs Tembi fata to Tembi road near Tembi Tq. Himayatnagar dist. Nanded. |
| 4 | Name of the Injured / Deceased | Datta Maroti Kothekar age 55 year r/o Tembi Tq. Himayatnagar dist. Nanded. |
| 5 | Name of Hospital to Which he/she was removed | Govt. Hospital Nanded |
| 6 | Number of vehicles and type of the vehicle | MH 46 BV 3642 Car |
| 7 | Name and address of the Driver of the vehicle with particulars or Driving License of the said Driver and the address of the Issuing Authority of the said Driving License. The number of Badge in case of Public Service Vehicle and the address of the Issuing Authority of the said Badge. | Pravin Panjabrao Chavan age 42 year r/o H.no.283 room no 202 Navi Mumbai opp.Mahanagar palika School Karavegaon Thane MH 26 20090000381 RTO Nanded |
| 8 | Name and Address of the Owner of the vehicle as it stands on the date of the accident. | Arvind Panjabrao Chavan r/o H.no.136 1 st . flr Sector-4 Asudgaon Panvel dist. Raigad |
| 9 | Name and address of the insurance Company with whom the vehicle was insured and the Divisional office of the said insurance Company. | HDFC ERGO General Insurance comp. ltd. |
| 10 | Number of Insurance Policy/ Insurance Certificate and the date of Validity of the insurance Policy/ Insurance Certificate. | 2302205924379400000 06/12/2024 |
| 11 | Action taken if any and the result there of | An offence has been registered against the accused. After completion of investigation Charge-sheet has been submitted. |

Inspector of Police
Police Station Himayatnagar
Dist. Nanded (M.S)

जबाब

दि.08.04.2024

मी रत्नमाला दत्ता कोठेकर वय 50 वर्षे रा टेंभी ता. हिमायतनगर जि नांदेड मो.नं.8208149896.

समक्ष विचारले वरून सांगते की, मी वरील ठिकाणीची राहणीरी असून मला एक मुलगा विशाल व तिन मुली ज्योती, पल्लवी, किरण त्यापैकी ज्योती व पल्लवी या दोघींचे लग्न झाले असून त्या दोघी सासरी राहतात. माझे पती दत्ता मसाजी कोठेकर शेती करून कुटूंबियांचा उदरनिर्वाह करतात .

काल दिनांक 07/04/2024 रोजी मी व माझे पती दत्ता सायंकाळी 5.00 वा चे सुमारास मला वात असल्याने मेडीकल आणण्यासाठी टेंभी येथून निघालो. हिमायतनगर येथे येवून आम्ही मेडीकलवरून वाताचे मेडीकल घेवून गावाकडे जाण्यासाठी जुनी SBI बँकेजवळ टेंभी अँटो पाईट हिमायतनगर येथे आलो असता आमच्या गावातील रामा सुरेश देवकते हा पण टेंभीला जाण्यासाठी तेथे आला , मी माझे पती दत्ता व रामा देवकते असे तिघे अँटोचालक बालाजी दिपक भुसावळे रा.आंदेगाव यांच्या अँटोमध्ये अंदाजे सायंकाळी 06.30 वाजता बसलो,हिमायतनगर ते नांदेड रोडवरून टेंभी फाट्याहुन टेंभी रोडने अँटो जात असतांना मालवंदे यांच्या शेताजवळ अँटो आला असता अँटो चालक लघवी करणेसाठी सायंकाळी 6.45 वा चे सुमारास रोडच्या डाव्या बाजूला अँटो थांबवला असता अँटोमध्ये मी मधल्या शिटवर मध्य भागी बसली होती माझे पती दत्ता अँटोच्या उजव्या बाजूस व डाव्या बाजूस रामा सुरेश देवकते बसला होता तेवढ्याच टेंभी कडून एक फिक्कट काळ्या रंगाची कार भरधाव वेगात माझे पती अँटोमध्ये बसलेले असतांना माझे पती दत्ता यांचे उजव्या पायचे मांडील व पोटाला जोराने धडक दिली. त्यामुळे मी व रामा देवकते असे दोघे अँटोचे खाली उतरून पाहिले असता माझे पती दत्ता यांचे उजव्या पायाचे मांडीला व पोटाला जबर मार खुप रक्त निघत होते. तिथे धडक देणारी कार थांबलेली दिसली सदरील कारचा क्र MH46 BV 3642 असे असल्याचे मला रामा देवकते याने सांगितले. तेवढ्यात टेंभी कडून सचिन आलेवार यांचा छोटा हत्ती आला त्यामध्ये माझे पती दत्ता यांना सरकारी दवाखाना हिमायतनगर येथे आणून शरिक केले असता डॉक्टरांनी तपासून नांदेड येथे दवाखाना घेवून जाण्यास सांगितले. त्यामुळे माझे पती दत्ता कोठेकर यांना अँम्ब्युलन्स ने सरकारी दवाखाना विष्णूपुरी नांदेड येथे घेवून गेलो , तेथे डॉक्टरांनी तपासून माझे पती दत्ता कोठेकर यांना मुत्यू घोषित केले. त्यानंतर तेथील डॉक्टरांनी माझे पती दत्ता यांचे प्रेतावर PM केले. व आज रोजी दुपारी अंदाजे 04.00 वाजता नांदेड येथून आमच्या गावी टेंभी येथे आलो. व त्यानंतर माझे पती दत्ता यांचे प्रेतावर अंत्य संस्कार करून मी पोलीस स्टेशन हिमायतनगर येथे हजर येवून जवाब देत आहे .

काल दि. दि.07.04.2024 रोजी मी व माझे पती दत्ता मसाजी कोठेकर वय 55 वर्षे हे अँटो मध्ये उजव्या बाजूला बसलेले असतांना वेळ सायंकाळी 6.45 वा चे सामारास यातील काळ्या फिक्कट रंगाची कार क्र. MH46 BV3642 चालकाने हयगय व निष्काळजीपणाने भरधाव वेगात वाहन चालवून माझे पतीस जोराची धडक देवून त्यांना गंभीर जखमी करून त्यांचे मुत्यूस कारणीभूत ठरला आहे .

माझा वरील जवाब माझ्या सांगण्या प्रमाणे टंकलिखित केला मला वाचून दाखविला तो बरोबर व खरा आहे.

दिनांक 8/4/2024 रोजी

हा जबाब दिला सही/अंगठा

वेळ 2243 वजिना समो 16 वर

गुण 8/4/2024 वजिना 279, 304 (30)

भादले दावळकतण पुढे तपास मिटने 1966

मसाजी कोठेकर

CRIME DETAILS FORM

घटनास्थळाचा पंचनामा/गुन्हयाचा तपशील नमुना

1. राज्य-महाराष्ट्र, जिल्हा-नांदेड, पोलीस स्टेशन-हिमायतनगर, पहीली खबर/कार्यवाही क्र. 81 /2024 दिनांक. 08/04/2024

2. अधिनियम व कलम :- भा.द.वि. कलम. 279, 304 (अ)

3. घटनेचे ठिकाण दाखविण्याचे :-

नांव : बाबाजी कुलावळे वडीलाचे/पतीचे नांव : दिपक कुलावळे
वय ४५ वर्ष, धंदा : अर्थशास्त्रज्ञ जात : ----- मोबाईल नंबर : 9823195588
रा. सांदेगाव तालुका हिमायतनगर जिल्हा नांदेड राज्य महाराष्ट्र

4. गुन्हयाचा प्रकार (गुन्हयाचे सर्व पध्दतीसह) :-

i) प्रधान शिर्ष :- हृदयघाताने मृत्युस कारणा शिर्ष

ii) प्रधान शिर्षचे वर्गीकरण :- -----

iii) पध्दती स्वतः ताब्यातील वाहन हृदयघाताने व
जिल्हाधिकाऱ्याच्या कार्यालय वेळीस चालत
जाण्याचा वेळीस मृत्युस कारणा शिर्ष
शिर्ष.

iv) वापरलेली वाहणे :- -----

v) केलेले वेषांतर/केलेली बतावणी :- -----

vi) वापरलेली भाषा/बोली भाषा :- -----

vii) विशेष वैशिष्ट्य-1 :- -----

विशेष वैशिष्ट्य-2 :- -----

विशेष वैशिष्ट्य-3 :- -----

viii) घटनेच्या ठिकाणाचा प्रकार हॉटेल, रात्र ते हॉटेल जाणारे, ड्रायव्हर रोडवर विलास
माळकडे याचे शेताजवळ, मी. हॉटेल शिवाय

ix) अंतर्भूत मालमत्तेचा प्रकार :-

1)-----2)-----

3)-----4)-----

5. बळीचा तपशिल (अवश्यक असल्यास स्वतंत्र कागद जोडावा) :-

| अ. क्र. | संपुर्ण नांव | जन्म तारीख / वय | लिंग | राष्ट्रीयत्व | धर्म | जाती/ जमाती | व्यवसाय | पत्ता | दुखापत गंभीर/ साधी | साधने / हत्यार |
|---------|----------------------|-----------------|-------|--------------|-------|-------------|---------|---------------------------|--------------------|----------------------------------|
| 1 | 2 | 3 | 4 | 5 | 6 | 7 | 8 | 9 | 10 | 11 |
| | हेला मखाजी ठाठेकर | ५५ वर्ष | पुरुष | भारतीय | बौद्ध | बौद्ध | भजुरी | रा. देवी ता. हिमापतनगर | भोकर | कार्यालय ठाठेकर शिवमिळकण म.प. |

6. गुन्ह्याचा हेतु :- भारतीय आर्योपनिषदांचे नावापासून काढून घेतलेले निष्ठाव्यभिचार
मध्यवर्त वेगात चालवून बियॉन्स पतीस जोराची धडक देऊन त्यांचे
मरणास कारणीभूत ठरला आहे.

7. चोरीच्या/अतंभूत मालमत्तेचा तपशील :-

8. घटनेच्या जागेचे वर्णन :-

आम्ही नमुद पंचांजा पोहेडोपळे व्ही.की. आपुलवाट पोहेडोपळे हिमापतनगर
प्राची देवी भाय ते देवी जागेचे जागेरी रोडवर मालवेद आय शोताजवळ
बोलावून कळविले की, पो.स्ट. हिमापतनगर भुक्त डा/२०२५ रु २७७३०५ (अं)
आहे मध्य घटनास्थळ पंचनामा करव आहे. समस्त हजर असलेला
साक्षीदार हा काय साभता व काय दाखविला ते एकुन व पाहून घटनास्थळ
पंचनामा करव व्ही असलेला आम्ही पंच म्हणून हजर राह्यात घटने
दिवी.

समस्त घटनास्थळी हजर असलेला साक्षीदार पाने फोडवपात
हृदीकृत साभितनी की, वि.०७१०पाथवटप रोजी श्री मासा मंडिला कंपनीचा
अपे अथ रु एम२६ AK५६०६ हा हिमापतनगर भेष अथ देवडला लावला
दीता वेळ सायंकाळी ६.३० वा च सुमावस मास अथ मध्य देवी येथील

8. घटनेच्या जागेचे वर्णन (पुढे चालु) :-

हेता कोठेर व त्यांची पत्नी रत्नमाताबाई तसेच रामा हेक्टर हे तिथे बसले. अश्याच्या मधली सीखर डाव्या बाजूला रामा हेक्टर मध्यभागी रत्नमाताबाई व उजव्या बाजूला हेता कोठेर बसले होते. माहिमापुतयशकुत नॉर्ड राड्य अशे बसून मिवाला हेक्टर भाय हेक्टर राड्य जात अक्षतांनी मला लक्षणी आलात मा माया अशे हेता राड्यपल मातपुढे भाय शीगजवळ राड्यर डाव्या बाजूला उरून अशे आली उत्तरेन मा लक्षणी करीत असतांनी हेती कडून एक फ्लिप्टर आल्या रंभाची सुशुकी वषणर कार ह नम 46 BV 9642 ही आरुभाव वेगात येतुन हेता कोठेर भाय अज्या मंडावा क पोयल जाशेचो थड्डे हेन त्याच मळास करणा कुत हरला आहे. ती जागा स्थि आहे मशुजा काखविली. ती जागा पाहता खाली पुमान.

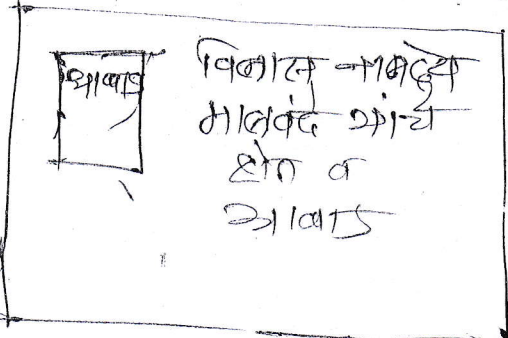
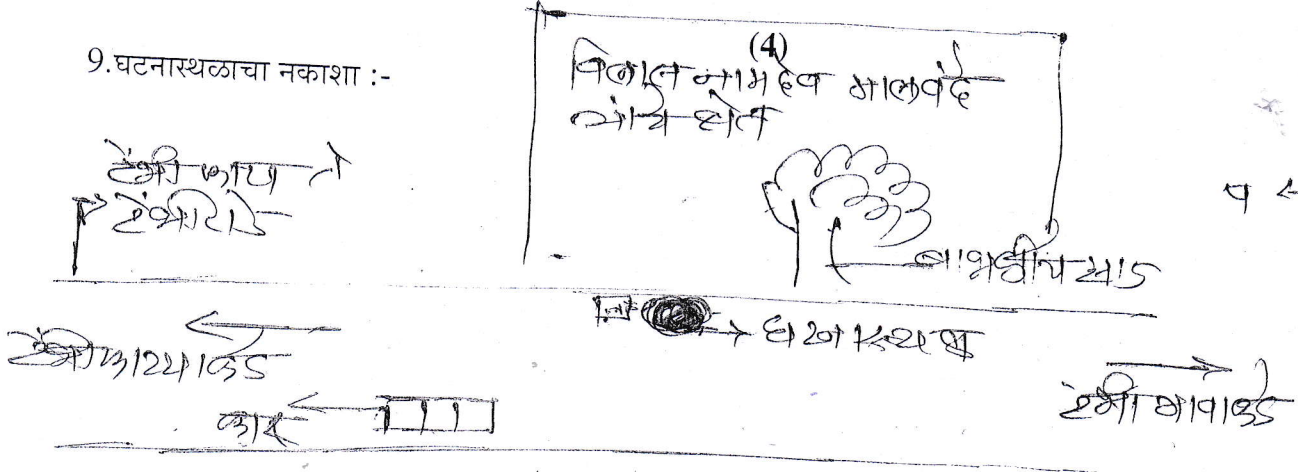
सदरचे बरतमासपुव हे मा. हेमा शिगायतानि हेती जागा रंभाची रोड उत्तर बाजुव मिलाव नामदेव मालवद भाय शीत जवळ दिसत आहे. सदर बरतमासपुवी पाहियेमत तेंडवळक उभा असलेना मारेता हेतीचा अप अशे फु नम 26 AK 4606 दिसत असुन रंभावर रक्त पडलेले दिसत असुन अशे पाहून 10 फुट अंतयवर बाबाचीच झाड दिसत आहे. सदर झाडाचे दपनीचा अप अशे पंचालमहेर तपाल कामी ताब्यात घेतला. तसेच सदर बरतमासपुवापाहून पाहियेमये 100 फुट अंतयवर राड्ये वंशये बाजुल एक फ्लिप्टर रंभाची सुशुकी वषणर कार ह नम 46 BV 9642 ही दिसत असुन सदर अशे रंभाची उजव्या बाजु हेता अशे जावनी वंपुल्य मुकुलान आलातु दिसत आहे. सदरची सुशु कार ह न. 0 तपालगा कामी व तपाल कामी पंचालमहेर ताब्यात घेत आहे.

- उत्तर-पश्चिम - हेती भाय ते हेती भायक, जागाय डांबरी रोड
- दक्षिण - विलास नामदेव मालवद, भाय, शीत व आळाडा
- उत्तर - विलास नामदेव मालवद भाय शीत.

सदरचा बरतमासपुव पंचनामा आहे पंचालमहेर केला असुन तो करावर क खटा आहे.

Left Hande - 19. 998882
 Long Hande - 77. 854205

9. घटनास्थळाचा नकाशा :-



10. तपासकामी प्रत्यक्ष पुरावा म्हणून गुन्ह्याचे जागेवरून मिळविलेल्या / जप्त केलेल्या मालमत्तेचे वर्णन :-

- ① 3,50,000 = 00 एक बिलेट काळमा रंगाची खुबुकी कंपनीचा कॅबिनर कार क्र. MH46 BV 9642 जु. वा. डि. अ.
- ② 60,000 = 00 एक डायना व पिपना रंगाचा महिडा कंपनीचा कॅबिनेट अथवा MH26 AK 4606 जु. वा. डि. अ.


11. घटनास्थळ पंचनाम्याची दिनांक. 09/04/2024 वेळ 09:30 ते 10:30 वा.

12. पंचाची नावे व संपूर्ण पत्ता आणि सही :-

- 1) पोघाडी भारती कुटुंबवास वय 28 वर्ष
व्यवसाय - शिपाय. हेडम वानहिमाभतनभर
- 2) डांडव शिवराम शिवरपल्लु वय 38 वर्ष
व्यवसाय - मजुरी रा. देवी वानहिमाभतनभर.

पोघाडी
डांडव

दिनांक 09/04/2024

तपासीक अमलदाराची सही :- 
नांव : वि. वी. डांडव
पदनाम : पोहेडा / 1666
पोलीस स्टेशन - शिमाभतनभर

MLPM. no - 429/2024.

C. M. 67 e.

Date - 08/09/2024.

Memorandum of a Post-mortem examination held at

Dispensary
Hospital.

On the dead body of Datta Magaji of Village Tembhi
Kothekar City

Taluka Himayatnagar District Nanded by

[Dr. M. D. Dake].

[Dr. Anirudh Singh].

[Dr. Krishnappa. Rathna].

I. General Particulars—

1. (a) By whom was the
corpse sent ?

P.H.C W.K. Kamble
B.no - 2801

(b) Name of place from
which sent.

} Dr. S.C.G.M. Cd H. Nanded.

(c) Distance of place
from which sent.

2. By whom was the corpse
brought ?

} P.C P.S. More B.no - 242.

3. By whom identified ?

4. The date, hour and minute
of its receipt.

08/09/2024 at 10:05am.

(a) The date, hour and
minute of beginning
post-mortem exami-
nation.

08/09/2024 at 10:20am

(b) The date, hour and
minute of ending
post-mortem exami-
nation.

08/09/2024 at 11:20am.

5. Substance of accompa-
nying Report from Police
Officer or Magistrate,
together with the date of
death if known. Supposed
cause of death or reason,
for examination.

As per the police inquest and requisition letter
the deceased while travelling on 07/09/2024
around 19:00 hours in a passenger auto from
Tembhi to Khadki road their auto reached at
Sarasam area near Gajanan Mohite's farm house
got accident and severely injured. relatives brought
him to Govt. Hospital Himayatnagar from there
to Govt. Hospital Vishnupuri Nanded where on duty
medical officers declared brought dead on 07/09/24
before 21:55 hours.

Supposed cause of death - severely injured in auto accident

6. If not examined at Dispensary or Hospital—

(a) Name of place where examined.

(b) Distance from Dispensary or Hospital—

(c) Reason why the body was not sent to the Dispensary or Hospital—

} not applicable.

II. External Examination—

7. Sex, apparent age, race or caste.

Male, 55 years.

Description of clothes and of ornaments on the body.

Whitish yellow shirt stained with blood at places grey colour pant torn at places and stained with blood at places, red waist thread present.

8. Condition of the clothes— whether wet with water, stained with blood or soiled with vomit or foecal matter.

stained with blood at places.

9. Special marks on the skin such as scars, tattooing etc., any malformations peculiarities, or other marks of identification. State of the teeth.

Identified body by the police officer on duty. Teeth - 2 intact (16/16)

In newly born infants, the length and (if possible) the weight of the body to be recorded together with the state of the hair, nails and umbilical cord, its length, whether placenta is attached or not, if present, its size and condition.

} not applicable.

10. *Condition of body*— whether well-nourished, thin or emaciated, warm or cold.

Average built, cold.

11. *Rigor Mortis*— Well Marked, slight or absent; whether present in the whole body or part only.

Well marked in face, jaw and neck, upper limbs, slightly present in lower limbs.

12. Extent and signs of decomposition, presence post-mortem lividity of buttocks, loins, back and thighs or any other part. Whether bullae present and the nature of their contained fluid. Condition of the cuticle.

NO signs of decomposition.
post mortem lividity present over posterior aspect except pressure areas, not fixed.

13. *Features*— Whether natural or swollen, state of eyes, position of tongue; nature of fluid (if any) oozing from mouth, nostrils or ears.

Facial features— natural.

Eyes— partly open.

Mouth— closed.

Cornea— hazy.

Tongue— inside mouth.

NO oozing from mouth, nostrils and both ears.

14. *Condition of skin*— Marks of blood etc. In suspected drowning the presence or absence of cutaneous anserina to be noted.

Dry.

15. Injuries to external genitals.
Indication of purging.

Graze abrasion present over glans penis of size 0.5x0.5cm. directed downwards, red.
No purging.

16. *Position of limbs*—
Especially of arms and of fingers in suspected drowning the presence or absence of sand or earth within the nails or on the skin of hands and feet.

Straight.

17. *Surface wounds and injuries*—Their nature, position, dimensions (measured) and direction to be accurately stated—their probable age and causes to be noted.

① Stretch lacerated wound present over right inguinal region obliquely placed of size 24cm x 8cm x bone deep, extending from 1cm below anterior superior iliac spine to anteromedial aspect of upper thigh with underlying subcutaneous tissue, fat, muscle and vessels lacerated and head of femur dislocation present

② Multiple abrasion present over anterior aspect right knee of varying sizes ranging from 0.2cm x 0.5cm to 3cm x 1cm, red.

③ Multiple contusion present over anteromedial aspect of right thigh of varying sizes ranging from 2cm x 1cm to 8cm x 6cm, blue.

If bruises be present what is the condition of the subcutaneous tissues ?

(N.B.—(When injuries are numerous and cannot be mentioned within the space available they should be mentioned on a separate paper which should be signed).

④ Crushed lacerated wound present over antero-medial aspect of right lower leg ^{distal third part} horizontally placed of size 12cm x 5cm x bone deep with underlying subcutaneous tissue, fat, muscle, crushed and displaced open compound fracture of both tibia and fibula present.

18. Other injuries discovered by external examination or palpation as fractures etc.

⑤ Multiple contusion present over anteromedial aspect of right leg of varying sizes ranging from 0.5cm x 1cm to 2cm x 1cm, blue.

- (a) Can You say definitely that the injuries shown against serial Nos. 17 and 18 are ante mortem injuries?

Yes, ante mortem in nature.

III. Internal Examination—

19. Head—

(i) Injuries under the scalp. **Intact, No underscalp injuries present.**
their nature.

(ii) *Skull*— Vault and base— **Intact no fracture.**
describe fractures.
their sites, dimensions,
directions, etc.

(iii) *Brain*— The appearance **Meninges— Intact.**
of its coverings, size,
weight and general **Brain— patchy subarachnoid haemorrhage**
condition of the organ **present over left fronto-temporo-parietal**
itself and any **region.**
abnormality found in its **subarachnoid haemorrhage present over**
examination to be **right frontal region.**
carefully noted (weight **Brain parenchyma congested oedematous.**
M. 3 grams F. 2.75 grams).

20. Thorax—

(a) Walls, ribs, cartilages **Intact, no fracture.**

(b) Pleura **Intact, no free fluid.**

(c) Larynx, Trachea and **Intact, no foreign body.**
Bronchi.

(d) Right Lung **Adherent to pleura, congested, oedematous.**

(e) Left Lung **Intact, congested, upper lobe is markedly oedematous.**

(f) Pericardium **Intact.**

(g) Heart with weight **Intact blood and blood clots present.**

(h) Large Vessels **Intact.**

(i) Additional remarks **Nil.**

21. Abdomen—

Walls

Intact.

Peritoneum

} Intact, no free fluid.

Cavity

Buccal Cavity, teeth, tongue,
and Pharynx.

} Intact no foreign body.

Oesophagus

Stomach and its contents

About 50ml pasty semidigested food particles
present, no abnormal smell perceived, mucosa congested.Small intestine and its
contents.

} Intact, partly filled with gaseous and feces.

Large intestine and its
contents.Liver (with weight) and gall
bladder.

Intact, congested.

Pancreas and Suprarenals

Intact, congested.

Spleen with weight

Intact congested.

Kidneys with weight

Intact, congested.

Bladder

Intact, empty.

Organs of generations

Intact.

Additional remarks with
where possible, medical
officer's deduction from the
state of the contents of the
stomach as to time of death
and last meal.

Not commentable.

State which viscera (if any)
have been retained for
chemical examination and
also quote the numbers on
the bottles containing the
same.

Not preserved.

Intact, not open.

Opinion as to the cause
probable cause of death.

“ Haemorrhagic shock due to pelvis and
tibia fibula fracture of right leg ”

~~Dr. D. D. Dake~~

[Dr. K. D. Dake].
Associate Professor
Dept. Of Forensic Medicine
Dr.S.C.Govt.Medical College,
Vishnupuri,Nanded-431606

~~Amir Singh~~
[Dr. Amirudh Singh].

Resident Doctor
Dept. Of Forensic Medicine
Dr.S.C.Govt.Medical College,
Vishnupuri,Nanded-431606

~~Krishna~~
[Dr. Krishnappa Rathod].

Resident Doctor
Dept. Of Forensic Medicine
Dr.S.C.Govt.Medical College,
Vishnupuri,Nanded-431606

Dated 08/04/2024.

(Signature)

*This Spinal Cord need not be examined unless there are any indications of disease. Strychnia poisoning or injury.

Note— The report must be written and signed immediately after the examination. Medical Officers will at once despatch a duplicate copy to the Civil Surgeon of their district for record in his office.

Great care should be taken not to cut the viscera before they have been inspected in situ.

MLPM. NO-429/2024.

No. Date 08/09/2024. 20

Dispensary _____ at Dr S.C.G. M.C & H, Nanded. 20
Place _____
Civil Hospital

Forwarded to the Police Sub-Inspector Nanded, gram in.

for information with reference to his No. FMLC/3346/2024. of DN 08/04/2024.

Viscera has been preserved. It may please be stated *Immediately* whether examination by the Chemical Analyser is necessary or ~~it is to be destroyed.~~

[Signature]

[Dr. M. D. Dake].
Associate Professor
Dept. Of Forensic Medicine
Dr.S.C.Govt.Medical College.
Vishnupuri, Nanded-431606
Civil Surgeon or M. M. S. Officer

[Signature]
[Dr. Anirudh Singh].

Resident Doctor
Dept. Of Forensic Medicine
Dr.S.C.Govt.Medical College.
Vishnupuri, Nanded-431606

Copy forwarded with compliments to the Civil Surgeon

for information.

[Signature]
[Dr. Krishnappa, Dattwad].

Resident Doctor
Dept. Of Forensic Medicine
Dr.S.C.Govt.Medical College.
Vishnupuri, Nanded-431606



M. M. S. Officer

Seen and examined by the Civil Surgeon.

on

20

Remarks of the Civil Surgeon.

(if any)

Civil Surgeon